

# Una tumefazione blu

C. Benedetti, A. Campanini, M. Dolciotti, A. Petrucci, A. Pizzo, C. Ravandoni, F. Bono

■ In questa rubrica la Scuola di Ecografia Generalista presenta casi la cui sintomatologia è di frequente riscontro negli studi dei medici di

medicina generale, ma dove l'utilizzo della ecografia permette o di concludere l'iter diagnostico o di indirizzarlo fortemente.

Contestualmente si fornisce al lettore un inquadramento della patologia in questione orientato in senso Ecografico.

## Il caso

Quotidianamente nell'ambulatorio di Medicina Generale ci troviamo a rispondere a quesiti di natura specialistica dermatologica, ed è questo il caso verificatosi nell'ambito di una medicina di gruppo dove, da molti anni, numerosi medici esercitano la loro attività professionale come medici di medicina generale, cooperando l'uno con l'altro, nell'ambito delle rispettive competenze specialistiche.

Questa metodologia lavorativa consente di confermare i numerosi vantaggi di tale organizzazione di Cure Primarie per il cittadino che ne fruisce e per il medico che ne fa parte.

La paziente, già sofferente per una forma depressivo ansiosa, si presenta al proprio medico di famiglia avendo notato la comparsa di una piccola tumefazione indolente che lei stessa si è scoperta a livello retronucleare. Si tratta di un soggetto somaticamente sano di anni 47, fototipo 1, che si sottopone regolarmente a controlli ematochimici ed a visite dermatologiche per le numerose discromie cutanee, alcune tipo vitiligine e altre di colorazione bluastra.

All'esame obiettivo si rileva la piccola tumefazione mobile sui piani superficiali e fissa sui piani profondi, mentre la palpazione delle altre regioni del collo non evidenzia altre nodularità.

Nella medicina di gruppo questo medico di famiglia è un ecografico

sta generalista con una buona competenza nello studio dei tessuti superficiali ed è dotato di una tecnologia ecografica di alto livello con una sonda lineare da 13 MHz color power Doppler.

Lo studio ecografico della lesione eseguito subito dopo la visita mette in evidenza una formazione tondeggianta di circa 20x 18 mm, a margini policiclici ed ecostruttura disomogenea nel suo interno, simil vacuolare.

(foto 1-1 bis)

Vicino a questa lesione esiste una struttura più profonda, tipicamente linfonodale, ovoidale con ilo definito, regolare e ben rappresentato ma con una piccola bozzatura polare (foto2). L'esperienza del medico e la tecnologia fanno completare l'esame in questione con un power Doppler regolato per bassi flussi che dimostra una vascolarizzazione anarchica del primo nodulo con segnali ilari, ma anche alla periferia del nodulo stesso. La seconda immagine, tipicamente linfonodale, ha una vascolarizzazione ordinata ilare e non presenta segnali colore nella bozzatura descritta (foto 3).

L'apparecchio è dotato da pochi mesi di un modulo elastografico (brevettato dalla ditta stessa) che permette di rilevare con una mappa colori la sofficietà (verde) o la durezza (blu) del tessuto in esame; la lesione tondeggianta descritta ha caratteri elastografici di durezza mentre il linfonodo ha caratteri di tipo molle con una macchia "du-

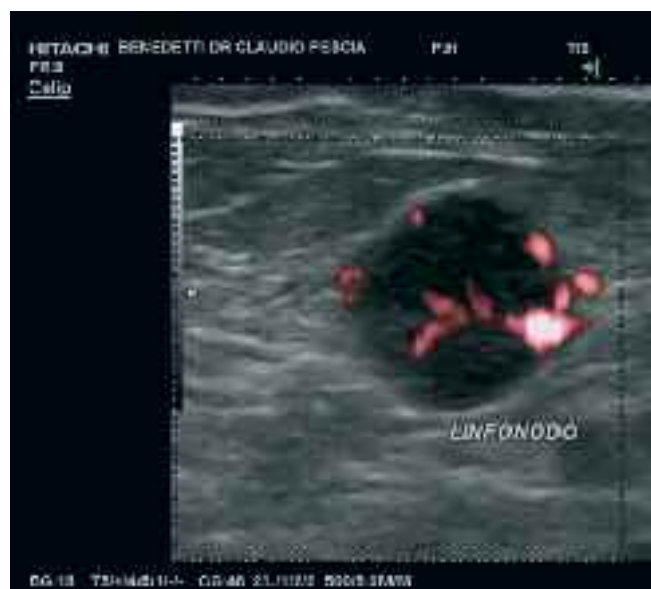

Fig. 1

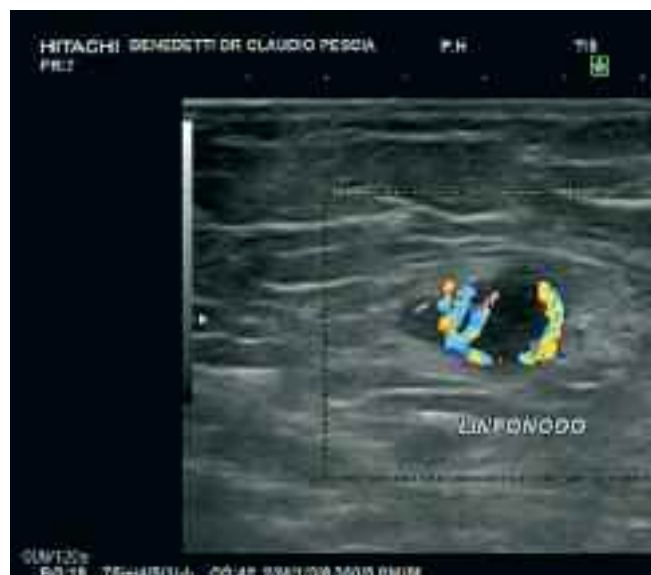

Fig. 1 bis

ra” (blu) sulla bozzatura polare (foto 4).

L’insieme della semeiotica ecografica orienta per una forma sospetta (metastatica) della prima lesione, mentre suggerisce l’ipotesi di una “micrometastasi” polare per il linfonodo ovalare.

Il medico curante, conoscendo la paziente, le domanda se ha notato qualche alterazione a livello del cuoio capelluto e la paziente confessa di avere una piccola “crosticina” a volte sanguinante con i traumi del pettine in sede parietale sn. La visita dermatologica conferma che la lesione escoriata è un melanoma; l’esame istologico dimostra un 2° stadio di Clark e l’escissione

dei linfonodi conferma una metastasi linfonodale massiva della prima lesione sopra descritta, mentre vi è il forte sospetto di una metastasi parcellare del secondo linfonodo. Ciò supporta a pieno l’ipotesi formulata dall’ecografia ambulatoriale, che in questo caso ha rapidamente indirizzato la diagnosi, guidata anche da una corretta anamnesi del medico curante. È la prova della validità di un percorso formativo e di un progetto, quello dell’ecografia generalista in medicina generale, che potrebbe consentire alla Medicina Generale un ruolo non totalmente subalterno anche nel campo della diagnostica per immagini.

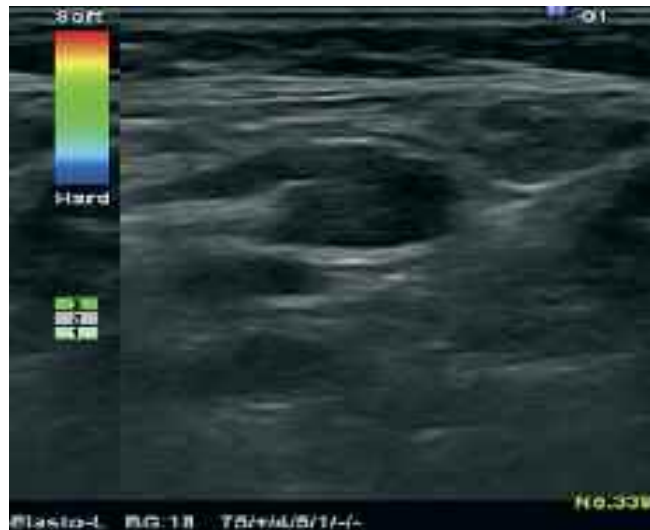

Fig. 2

## Ecografia e linfonodi

Il ruolo dell’ecografia nello studio dei linfonodi superficiali (collo ascella, inguine) ad oggi è ben definito dalla letteratura e gli ultrasuoni sono comunemente utilizzati per la valutazione dei linfonodi. Fino a qualche anno fa i linfonodi erano visibili all’ecografia se superavano i 10-12 mm ma attualmente le sonde ad elevata frequenza ed a matrice studiano linfonodi dai 3 ai 5 mm con una buona valutazione delle caratteristiche morfologiche e strutturali consentendo, anche in pochi millimetri, l’analisi dell’architettura interna e questo risulta superiore allo studio con la Tac o Rmn che sono indispensabili per lo studio dei linfonodi profondi (localizzati in addome) a fronte peraltro di un costo economico ma anche biologico superiore specie per la TAC-PET se eseguite in soggetti giovani.

La specificità dell’ecografia dei linfonodi superficiali è bassa (22%) ma la sensibilità è alta (90%) quindi quando i linfonodi diventano clinicamente sospetti la specificità aumenta fino all’86% (3).

Da ciò la necessità di una integrazione clinico strumentale da parte del medico ecografista:

l’ispezione, la palpazione con la valutazione della mobilità, la consistenza (elasticità).

La tecnica dello studio dei linfonodi richiede un atlante topografico (foto 5), l’uso di corretti piani di scansione in relazione al linfonodo (scansioni assiali e longitudinali) una sonda lineare o microconvex ad alta definizione ed un settaggio dell’apparecchio per strutture

superficiali con una valutazione color-power Doppler per bassi flussi. Deve essere valutata la morfologia, con il rilievo dell’indice di Solbiati (il cosiddetto indice di rotondità che deve essere inferiore a 2), lo studio dell’ilo del linfonodo (presenza, assenza o distorsione) e la valutazione dell’ecostruttura interna per verificare aree di necrosi intranodali, calcificazioni macro o micro, l’architettura vascolare normale od anarchica e la tendenza alla confluenza (la diagnosi di lesione neoplastica raggiunge la sensibilità e la specificità del 75% se sono presenti più di tre segni clinico-ecografici sospetti).

### Linfonodi

Istologicamente i linfonodi si presentano come strutture parenchimatose, reniformi delimitate da una sottile capsula fibrosa da cui si dipartono penetrando all’interno tralci di tessuto fibroso che suddividono il parenchima linfonodale in logge. Ecograficamente i linfonodi sono piccole formazioni ovalari che presentano un’insenatura denominata ilo in corrispondenza della quale entrano ed escono i vasi sanguigni, i vasi linfatici invece penetrano (afferenti) in corrispondenza della superficie convessa e fuoriescono dall’ilo i linfatici efferenti. (foto 8)

La morfologia ecografica normale è un linfonodo di forma ellissoidale ed allungata al contrario della morfologia alterata che presenta una forma tondeggiante. I margini del linfonodo normale si presentano regolari mentre il nodulo metastatico ha profili policiclici, limiti sfumati ed invasione extra capsulare sui tessuti molli. L’ilo del linfonodo normale si dice “ben rappresentato” al contrario di un linfonodo metastatico che ha un ilo non

ricognoscibile oppure improntato con stiramento con pressione o dislocazione, l’aumento del grasso a livello ilare può dare una iperegonicità del linfonodo aumentando le dimensioni dell’ilo ecogeno.

L’ecostruttura interna deve somigliare a quella di un rene; spesso il linfonodo mima la struttura del tessuto che lo ha colonizzato con calcificazioni od aree di necrosi che si ripetono di tessuto patologico all’interno del linfonodo.

### Diagnostica color doppler

Fino qui abbiamo visto cosa ci può dire il B mode, che è l’indagine principale imprescindibile; adesso cerchiamo di migliorare le nostre incertezze con il power e color doppler che deve essere regolato per bassi flussi ovvero una scala colore per basse velocità, una scala power doppler per bassi flussi.

I linfonodi benigni (normali, reattivi, infiammatori) sono caratterizzati da una ordinata vascolarizzazione rilevabile con le attuali apparecchiature power color doppler normalmente con presenza di vasi ilari e peri-ilari nel 90% dei linfonodi reattivi mentre la presenza di vasi periferici in un linfonodo tondeggiante ci orienta nell’80% dei casi per linfonodi patologici verosimilmente metastatici.

Nei linfomi la situazione non è caratteristica, soprattutto in quelli a basso grado di malignità e spesso si sovrappone all’aspetto dei linfonodi infiammatori. Ricordiamo che il B mode e’ sempre l’indagine principe ed in questi casi ci aiuta maggiormente in quanto i linfonodi linfomatosi sono spesso cystic-like e le sonde ad elevata frequenza evidenziano un caratteristico aspetto micro nodulare parenchimale. La vascolarizzazione Power Color

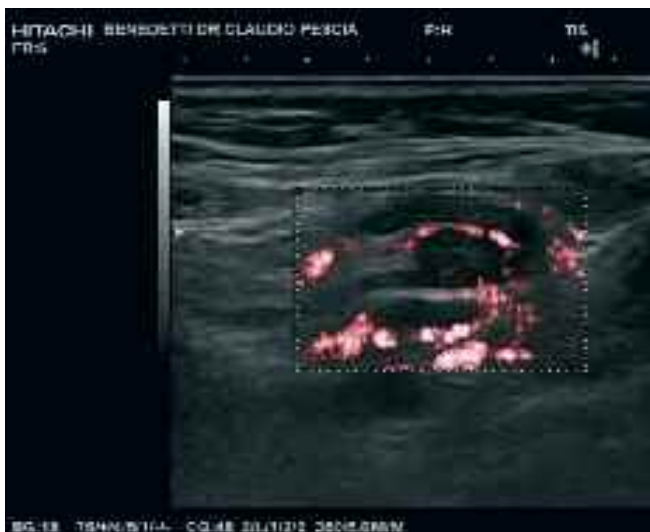

Fig. 3

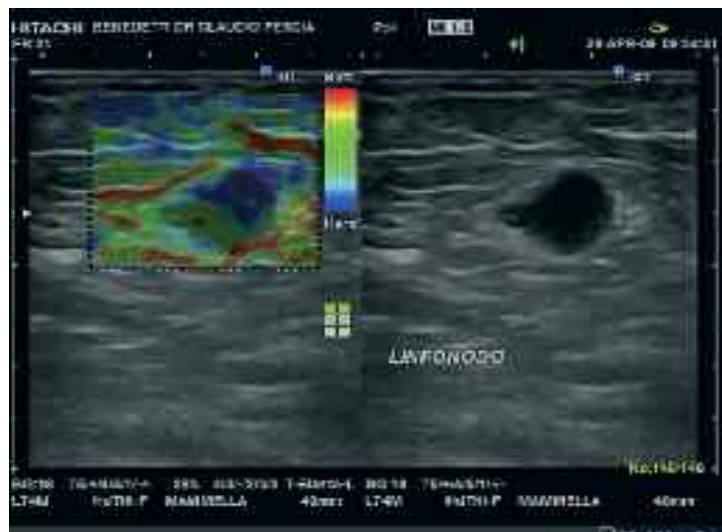


Fig. 4

doppler sarà in minor modo rilevabile se il soggetto è di età avanzata mentre vascolarizzazioni imponenti sono rilevabili anche in grossi linfonodi reattivi (normali nei bambini).

#### L'elastosonografia

È una nuova metodica che consente una caratterizzazione tissutale senza ricorso al mezzo di contrasto in quanto sfrutta concetti basilari nell'esistenza di differenze significative delle proprietà meccaniche del tessuto sano (molle) rispetto al tessuto patologico (duro) foto 7. In molte patologie con la nostra palpazione valutiamo l'elasticità del tessuto che sappiamo si modifica in modo significativo e l'elastografia può evidenziare direttamente sul nostro ecografo una scala cromatica le modificazioni dell'elasticità della struttura in esame come se facessimo una palpazione elettronica del tessuto con la nostra "normale" sonda di superficie, sottoponendo il "target" ad una pressione perpendicolare. I tessuti di differente natura hanno proprietà meccaniche diverse e, quindi, vari coefficienti elastici correlabili a score che si rilevano nell'immagine ecografica come variazioni di colore dal rosso, verde, blu.

Lo score 1 (tristratificato blu, verde, rosso) è tipico delle forme liquide (foto 6), lo score 2 e 3 (verde o verde blu) è prevalentemente elastico e riscontrabili nelle forme benigne, lo score 4 e 5 (quasi completamente o totalmente blu) è prevalentemente rigido e riscontrabile nelle forme maligne come indicato dal Gruppo di Studio Italiano per gli Score Elastosonografici del centro Esaote-Hitachi.

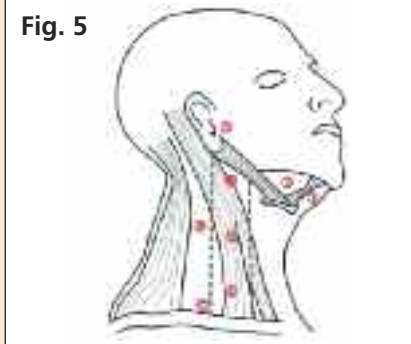


Fig. 5

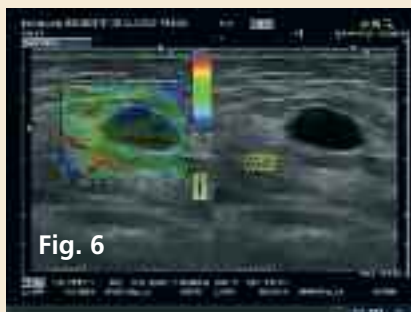
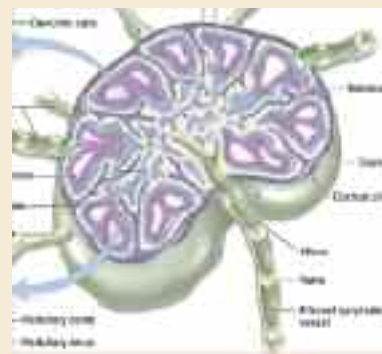


Fig. 6

Fig. 7



Fig. 8



#### Bibliografia

- 1 - Leopoldo Rubaltelli, Alberto Tregnaghi, Roberto Stramare ecografia dei linfonodi superficiali. Risultati acquisiti e nuove sperimentazioni, European Journal of Ultrasound 2002.
- 2- Harrison, principi di medicina interna , XV edizione pag. 292
- 3- Herry Greene II, Decision Making in medicina 2004 ed. Memento Medico
- 4- Thomas Stauros, Breast Ultrasound pagina 670, 2004 ed. Lipincot Williams
- 5- Solbiati L., Deprà L., Croce F. Ecografia delle strutture superficiali. Ed Masson
- 6- Rizzato G., Solbiati L. ecografia delle strutture superficiali. Ed. Masson
- 7- Friedman A.P., Goodman e coll. Sonographic Evaluation of None

Inflammatory Linphonod in children. Radiology 147: 693, 2003

8-Fucunari N. Kawauchi A. e coll. Clinical Experience of Color Flow Mapping Japanese Society of Ultrasound in Medicine, Takamazu 2000

9- Frey H. Real Time Elastography, a new ultrasound procedure for the reconstruction of tissue elasticity Radiology 2003 ; 43, 850-855.

10 -Claudio Benedetti, Medicina legale in Ecografia , Giornale Italiano di Ultrasonologia, 1996.

11 - F. Bono\*, A. Campanini : The METIS project for generalist ultrasonography. Journal of Ultrasound (2007) 10, 168 - 174